Beiträge

zur

Histologie des mittleren Ohres

von

Dr. N. Rüdinger,

ausserord. Professor an der Ludwigs-Maximilians-Universität, Adjunct und Prosector an der anatomischen Anstalt in München.

Mit 12 lithographischen Tafeln.

München, 1872.

Verlag der J. J. Lentner'schen Buchhandlung.

(E. Stahl.)

Vorwort.

Der Vergleich zwischen den histologischen Kenntnissen, welche von unseren beiden höheren Sinnesorganen gewonnen sind, ergibt, dass, während man im Auge bei jedem einzelnen Gebilde ohne Ausnahme schon mit der histologischen Analyse der feinsten Elementartheile begonnen hat, im Gehörorgane selbst gröbere Anordnungen wichtiger Theile noch einer eingehenden Prüfung entgegensehen.

So viele vorzügliche Arbeiten auch in jüngster Zeit über die mikroskopische Anatomie des mittleren Ohres veröffentlicht wurden, so bestehen doch über mehrere wesentliche Anordnungen noch Controversen, deren einige in vorliegender Abhandlung besondere Berücksichtigung gefunden haben.

Zunächst habe ich die Resultate einer Reihe von Untersuchungen über die Beziehung des Hammers zum Trommelfell, dann über den Ringwulst des letzteren nebst Nachträgen zur Anatomie der Gelenke der Gehörknöchelchen mitgetheilt. Die Ergebnisse meiner vergleichend-histologischen Untersuchungen in diesem Gebiete hoffe ich bald nachtragen zu können.

München, im September 1872.

Dr. Rüdinger.

I.

Knochensubstanz und Markräume der drei Gehörknöchelchen.

An Knochenschliffen der drei Gehörknöchelchen Erwachsener habe ich schon vor längerer Zeit die auch alsbald mitgetheilte Beobachtung gemacht, dass die feste Rindenschichte aus dichten Generallamellen zusammengesetzt ist, welche grössere Strecken an der Oberfläche zurücklegen, bevor sie sich, um Havers'sche Kanälchen zu umkreisen, in das Innere der Kanälchen hineinziehen. Diese oberflächlichen Lamellen schliessen Knochenkörperchen ein, welche etwas grösser als die in den tiefern Lagen erscheinen, und an einzelnen der tiefsten Stellen der freien unebenen Knochenoberfläche sind Gruppen grosser Zellen, sogenannte Riesenzellen angebracht, welche, wie mir scheint, die von Kölliker beschriebenen Ostoklasten repräsentiren. Diese grossen Zellen sind meist in jenen Vertiefungen wahrnehmbar, welche von hyalinen Knorpeln geebnet werden. Wird das Gehörknöchelchen vollständig macerirt, so erkennt man schon bei Loupenvergrösserung an der Oberfläche jene zahlreichen Oeffnungen, welche sich in die den Knochen radiär durchziehenden Havers'schen Kanälchen fortsetzen. Nicht alle Kanälchen jedoch, welche an der freien Oberfläche ihre Mündung haben, gelangen direkt nach dem centralen, grösseren Markkanal, sondern einzelne nehmen in geringer Entfernung von der Oberfläche einen dieser entsprechenden Verlauf. Wie in den kurzen Extremitätenknochen, den Finger- und Zehengliedern, so fliessen auch in den Gehörknöchelchen die kleineren Kanälchen zu grösseren zusammen, welche verschieden grosse Buchten besitzen. Sämmtliche Havers'sche Kanälchen vereinigen sich zu einem grösseren cen-

tralen Raum, den ich Markkanal genannt habe.*) Derselbe durchzieht den längsten Durchmesser des Knöchelchens und ahmt in dessen Centrum annähernd die äusseren Knochenformen nach. So finde ich im Hammer einen ungleich weiten Kanal, der an dem unteren Ende des Handgriffs seinen Anfang nimmt, und, indem er sich emporzieht, an Weite ebenso zunimmt wie der Hammer an Grösse, dann im Hammerkopfe als unregelmässig ausgebuchtete grosse Lücke auftritt, an deren Wand allseitig die Havers'schen Kanäle trichterförmig einmünden. (S. Fig. XXIII.)

Auch in dem Ambos ist ein centraler Markkanal von ziemlicher Weite vorhanden, der am unteren Ende des langen Schenkel's beginnt und sich bis zum Körper des Knochens emporzieht, wo er fast den dritten Theil des Ambosquerdurchschnittes ausmacht. Ich hatte demnach gewiss hinlänglichen Grund, in der citirten Mittheilung von einem grösseren, centralen Markkanale zu sprechen, den Dr. Brunner**) bei Erwachsenen auffallender Weise nie gesehen haben will. In der That ist auch die Zeichnung auf Tafel II. Fig. 16 der Brunner'schen Abhandlung, was die Anordnung der Havers'schen Kanäle anlangt, wesentlich abweichend von meinen Präparaten und der Abbildung, welche nach einer Zeichnung mittels der camera lucida in Fig. XXIII. vorliegt. Hier zeigen sich die Markkanäle von beträchtlicher Weite, und nehmen in der Nähe der Gelenkflächen fast den dritten Theil ihrer kleineren Durchmesser ein. Auch darf ich nicht unterlassen, darauf hinzuweisen, dass Brunner in Fig. 13, 15 und 17 genannter Tafel die Hohlräume, s. g. Markräume, in dem Hammer dargestellt hat, und demnach zwischen seiner Angabe und seiner Illustration ein Widerspruch besteht. Richtig dagegen ist Brunner's Angabe, dass bezüglich der Markkanäle individuelle Verschiedenheiten obwalten, wie dies auch an den Querschnitten des Hammer's in unseren Figuren I — XIX ersichtlich, deren Originale nicht alle von Einem Individuum abstammen. Die Weite der Markkanäle in den Gehörknöchelchen ist in gleicher Weise, wie in andern Knochen zunächst von Altersverschiedenheit der Individuen abhängig. Bei älteren Personen zeigt sich mitunter das gesammte die Knöchelchen durchsetzende Kanalsystem relativ weit, und man könnte geradezu diese Beschaffenheit als Osteoporosis ansehen, während ich auch Objecten begegnete, die alle Charaktere der Knochensclerose darboten. Die compacte Substanz war sowohl an der Oberfläche als auch im Centrum des Knochens auf Kosten des Kanalsystem's vor-

*) Monatsschrift für Ohrenheilkunde 1869. Nr. 4.

**) Beiträge zur Anatomie und Histologie des mittlern Ohres 1870.

herrschend. In diesen Fällen lassen sich sogar Verschiedenheiten im Gewichte der einzelnen Knöchelchen bei gleichalterigen Personen constatiren.

Die in den Markräumen eingeschlossenen Gewebselemente, unter denen sich die groben Venennetze bei gelungener Injection in den Vordergrund drängen, weichen von jenen in andern spongiösen Knochen nicht ab. Auch zahlreiche Fettzellen sind in diesen Markkanälen ebenso wie in andern Knochen wahrnehmbar.

Hier sei auch einer Beobachtung Erwähnung gethan, welche ich bei einem Affen (Cynocephalus sphinx) gemacht habe. Das Thier war an den Extremitäten und besonders stark an den Schädelknochen osteomalacisch, und als ich die Gehörknöchelchen untersuchen wollte, zeigten sich dieselben beim Anfassen mit der Pincette comprimirbar. Ich konnte durch den Hammer und Ambos mit dem Lamellenmesser beliebige Querschnitte anfertigen, obgleich das Thier nicht sehr jung war.

Bekanntlich verknöchern die Gehörknöchelchen ziemlich früh, und zur Zeit der Geburt sind sie bezüglich ihrer äussern Form vollendet. An einem $4^1/_2$ Monat alten Fötus fand ich den medialen Abschnitt des Hammers und den kurzen Schenkel des Ambos theilweise verknöchert, während die lateralen Parthieen beider noch aus hyalinem Knorpel, dem Vorläufer des Knochens, bestanden. Die Grössezunahme nach der Geburt ist eine äusserst geringe. So haben die von mir zusammengestellten Gehörknöchelchen Erwachsener und Neugeborner ergeben, dass die der Ersteren im Ganzen nur sehr wenig grösser erscheinen, als die der letzteren; jene zeigen an einzelnen Stellen eine schlankere Form. Mit den entwickelungsgeschichtlichen Structurdifferenzen werde ich mich in nächster Zeit noch eingehender beschäftigen.

II.

Knorpel und Membrana propria am Hammer.

In den letzten zwanzig Jahren gelangte so manche vorzügliche Arbeit über die Structur des Trommelfells und dessen Vereinigung mit dem Hammer an die Oeffentlichkeit, aber keine hat unsere Einsicht in die histologischen Eigenthümlichkeiten des genannten Organtheiles so erweitert, als die Arbeit J. Grubers.*) Die Gruber'schen Beobachtungen über den Hammer und seine Vereinigung mit dem Trommelfell d. h. über das elastisch-knorpelige Polster sind gewiss in physiologischer und pathologischer Hinsicht von hohem Interesse, und werden ohne Zweifel in der Physiologie und Pathologie zu neuen Fragestellungen Veranlassung geben.

Auf Seite 20 der citirten Abhandlung sagt Gruber: »Zu den Gebilden, welche sowohl zur Membrana propria als auch und zwar ganz besonders zum Hammer in naher Beziehung stehen, zählt ein Knorpelgebilde, welches im Trommelfelle, dem Verlaufe des Hammertheils entsprechend eingebettet liegt.«

Dieses Knorpelgebilde wurde von Gruber mit Hilfe verschiedener Untersuchungsmethoden studirt und in klarer Weise beschrieben. Später hat Brunner die Gruber'schen Angaben über das constante Vorkommen des Hammerknorpels in allen wesentlichen Punkten bestätigt.

*) Anatomisch-physiologische Studien über das Trommelfell und die Gehörknöchelchen. Wien, 1867.

Als ich schon vor längerer Zeit die Beziehungen zwischen Hammer und Trommelfell zu studiren begann, lenkte ich meine Aufmerksamkeit nicht nur auf das Knorpelgebilde und seine eigenartige Beziehung zur Tunica propria des Trommelfelles, sondern auch auf die Art und Weise der Verbindung des Hammers mit dem Trommelfelle an seinen verschiedenen Abschnitten, welche auch in physiologischer Hinsicht von mehreren Autoren schon Berücksichtigung gefunden hat; denn es ist bekanntlich nicht nur die gelenkige Verbindung des Hammers mit dem Ambos, sondern wesentlich dessen Einpflanzungsart im Trommelfelle, sowie die Anheftung seines oberen Endes, welche bedingend für seine Bewegungen sind.

Meine Beobachtungen sind vorwiegend an horizontalen Durchschnitten durch den Hammer in Verbindung mit dem Trommelfelle von Erwachsenen gemacht, wobei die Objecte vor ihrer Entkalkung vor Allem auf ihre normale Beschaffenheit sorgsam geprüft wurden; denn gerade beim Gehörorgane und speziell bei dessen Trommelhöhle, wo das Epithel und die Bindegewebselemente vorherrschen, muss noch sorgfältiger als bei manchem anderen Organe auf vollständig normale Beschaffenheit der einzelnen Gebilde Rücksicht genommen werden, wenn die mikroskopische Untersuchung zu klaren Resultaten gelangen soll.

Die Beschreibung des Hammerknorpel's werde ich mit Hinweis auf die Figuren I — XIV, welche unmittelbar nach Anfertigung der Präparate mittels der camera lucida ausgeführt wurden, geben. Ich erwähne dieser Thatsache, weil bekanntlich an einem Objecte, welches in Chromsäure entkalkt wurde, gleich nach Herausnahme aus dieser Flüssigkeit alle histologischen Details so scharf und charakteristisch an den Querdurchschnitten auftreten, wie sie kein Conservirungsmittel auf die Dauer zu erhalten vermag.

Was nun zunächst das untere Ende des Hammergriffes in seiner Beziehung zum Trommelfelle anlangt, so gehen die Angaben J. Gruber's dahin, dass das Knorpelgebilde an der lateralen Seite des Hammers bis zu dessen unterem Ende reicht, also eine Platte bilde, die der Grösse des Hammerhandgriff's entspricht. Betrachten wir nun in Fig. I. und II. die horizontalen Durchschnitte, welche so ziemlich nahe an das untere Ende fallen, so erkennt man zu beiden Seiten die Stücke des Trommelfelles, welche gegen den von aussen nach innen abgeplatteten, ovalen Hammergriff herantreten. Hier erzeugt der letztere eine stärkere Hervorragung nach der Paukenhöhle hin, als nach aussen gegen den Gehörgang. An jenen spitzwinkeligen Stellen, welche die nach vorn und hinten gerichteten Kanten des Hammergriffes bilden, tritt die radiäre Faserlage der Tunica propria mit einem Gewebs-

lager in Zusammenhang, welches sich gegen seine Umgebung ziemlich scharf absetzt und in vieler Hinsicht an Faserknorpel erinnert. In einer spärlich faserigen Grundlage sind verschieden grosse, ovalgestaltete Zellen eingelagert, die sich zwar von denen des hyalinen Knorpels unterscheiden, aber dadurch in die Augen fallen, dass sie ein feinkörniges Protoplasma enthalten.

Dieses Gewebe, welches vorn und hinten am Hammergriffe angebracht ist, nimmt eine ziemlich mächtige circulär den Hammer umgebende Faserschichte auf, die sowohl die laterale Seite des Hammers deckt, als auch den ganzen Hammer wesentlich in der horizontalen Ebene umkreist. Dieselbe schliesst zahlreiche langgestreckte Kerne in sich, welche mit ihren Längedurchmessern der Fasernrichtung entsprechend angeordnet sind. Nach dem äusseren Gehörgange zu wird dieses Gewebe von der ungleichen Epidermis begrenzt. Jener Zug, welcher an der Paukenhöhlenseite den Hammer umgibt, gehört vorwiegend der Membrana propria des Trommelfelles an, obschon ein Zusammenhang dieser mit der lateralen Faserlage am unteren Griffende nicht in Abrede gestellt werden kann.

Dass die radiären Fasern auch die mediale Seite des Hammers umkreisen, hat schon Gruber angegeben und auf Taf. II. Fig. 6 seiner Abhandlung abgebildet.

Man kann demnach nicht sagen, dass die Fasern der Tunica propria des Trommelfelles auseinandertreten, und den Hammer zwischen sich fassen, sondern man muss für das untere Ende des Hammergriffes die Vereinigung der radiären Fasern mit einer Gewebslage, welche an Fasernknorpel erinnert, am vordern und hintern Rande des Griffes, und den Zusammenfluss mit einer starken, kernigen Faserlage, die ihn umkreist, als eine zunächst auffallende Anordnung hervorheben. Wenn auch die erwähnte Gewebslage mit der Schleimhaut an der medialen Seite des Hammers, dessen Ernährung vermittelnd, in Verbindung steht, so bin ich doch geneigt, dieselbe nicht blos als einfaches Periost aufzufassen, sondern in dieser Anordnung den Grund dafür zu suchen, dass der Hammer mit dem Trommelfelle eine Einheit bildet, und dass bei jeder physikalischen Einwirkung beide gleichzeitig reagiren.

Der hyaline Knorpel, welcher den Hammer mantelartig einhüllt, folgt erst auf das beschriebene Gewebslager. Sehr auffallend erscheint vor Allem Andern die unebene Beschaffenheit der Hammeroberfläche auf dem Querschnitte.

Die ganze Aussenseite des Hammers, seine laterale und mediale Fläche werden von einer hyalinen Knorpellage geebnet; dieselbe senkt sich in die Vertiefungen der Knochensubstanz ein, und man kann gerade nicht sagen, dass dieselbe stets an der lateralen Seite stärker, als an der medialen Seite sei. Unsere beiden ersten

Figuren ergeben gerade das Gegentheil. Die Knorpeldecke erscheint sogar an der nach der Paukenhöhle hin prominirenden Seite des Hammers stärker entwickelt als lateralwärts.

Sicher ist aber, dass der Knorpel gegen die beschriebene äusserliche Gewebslage ziemlich scharf abgegrenzt erscheint, und sich von derselben dadurch unterscheidet, dass er, selbst nach längerer Conservirung eine vollkommen hyaline Grundsubstanz mit den charakteristischen Knorpelzellen besitzt. In den tieferen Knochenbuchten sind die Knorpelzellen sehr gross und von rundlicher Form, an der Oberfläche dagegen nehmen sie eine mehr spindelförmige Gestalt an. Wenn nun auch nicht geläugnet werden kann, dass dieser Knorpelbeleg an der Oberfläche des Hammergriffes ein Ueberrest des knorpeligen Vorläufers des knöchernen Hammers ist, so bleibt doch die von J. Gruber betonte Thatsache eben so richtig, dass dieser elastische Knorpelmantel, der die Hammeroberfläche glättet, das ganze Leben hindurch persistirt. Wenn auch bei manchen andern Knochen, besonders an jenen Stellen, wo sich die Sehnen der Muskeln ansetzen, ähnliche Belege vorkommen, so scheinen doch gerade im Gehörorgan, im Hinblick auf die faserknorpeligen Polster in den Gelenken der Gehörknöchelchen und den hyalinen Knorpelüberzügen an der Steigbügelfussplatte, sowie an dem ovalen Fenster, diese Einrichtungen als verschiedene histologische Medien für die Fortpflanzung der Schallwellen vom Trommelfell bis zur Labyrinthhöhle von besonderem Interesse. Eine Discontinuität zwischen Knochen und Knorpel oder zwischen dem Knorpel und den darüberliegenden Faserschichten kann an diesen horizontalen Durchschnitten nicht wahrgenommen werden. Sämmtliche Gewebselemente stellen hier, wenn auch die einzelnen Lagen mehr oder weniger scharf von einander abgesetzt erscheinen, eine morphologische Einheit dar. Auch die Anordnung der Havers'schen Kanälchen, welche den Knorpel ebenso wie den Knochen durchsetzen, spricht gegen eine Discontinuität zwischen Knochen und Knorpel.

Rückt man nun am Hammergriff weiter nach aufwärts, so ergeben sich anatomische Verhältnisse, welche schon das freie Auge an makroskospischen Präparaten erkennt. Der Hammergriff erscheint mehr in der Richtung von vorn nach hinten abgeplattet, indem er in transversaler Richtung den grössten Durchmesser besitzt. Er hebt sich stärker an der Paukenhöhlenseite vom Trommelfell ab, so dass dasselbe scheinbar an der lateralen Fläche des Hammers vorbeizieht. Werden in dieser Hinsicht die Fig. III. — VIII. miteinander verglichen, so erkennt man die allmählige Isolirung des Hammers am Trommelfelle und betrachtet man das Trommel-

fell in Verbindung mit dem Hammer von der Paukenhöhlenseite aus, wie es die Ansicht in meinem Atlas des Gehörorgans in Taf. III. Lieferung II zeigt, so sieht man auch schon an dem photographischen Bilde die tiefere Bucht an der Vorderseite des Hammergriffes, welche noch dadurch verstärkt wird, dass die Sehne des Tensor tympani theilweise mit der vorderen Trommelfelltasche zusammenhängt, während hinten von der vorspringenden Kante des Hammergriffs nach dem Trommelfell hin ein allmählicher Abfall vorhanden ist.

Ein Horizontalschnitt, noch unterhalb des Ansatzpunktes vom Tensor tympani ausgeführt, lässt an einzelnen Stellen eine theilweise Kreuzung der radiären Fasern der Membrana propria erkennen, (S. Fig. V. 10) und von dieser Stelle aus setzen sich die Züge direkt fort in die den Hammer umkreisende Schichte, welche auch von zahlreichen Kernen durchsetzt ist, und als ziemlich mächtige Bindegewebslage erscheint, die einerseits mit der Schleimhaut verbunden ist, anderseits die Beinhaut des Knochens vertritt.

Noch eigenthümlicher zeigt sich der zum Hammer tretende Faserzug der Tunica propria in geringer Entfernung vom Ansatzpunkte der Sehne des Tensor tympani. Hier geht nur der eine radiäre Faserzug nach der entgegengesetzten Fläche des Hammers herum, indem er ihn umwickelt, während zur andern Fläche fast gar keine Fasern gelangen. (S. Fig. VI, VII und VIII). Die den Hammer umkreisende Faserlage ist aber an allen Stellen vorhanden und nimmt den Zug, der vom Trommelfell kommt, in sich auf. Ich vermuthe in diesem Verhalten der Trommelfellfasern zum Hammer den Grund für die Beobachtungen Mach's, dass die Schwingungen des hinteren Trommelfellsegmentes bedeutend grösser sind, als die der übrigen Trommelfelltheile. Sonach ergiebt sich, dass im Verhältniss, als der Hammergriff dem Ansatzpunkte des Tensor tympani sich nähert, seine Beziehung zum Trommelfell eine wesentlich andere wird — eine Anordnung, welche wahrscheinlich ihre Erklärung in der schon von Gruber, Politzer u. A. discutirten Zugrichtung des Muskels auf den Hammer findet. Der Hammerknorpel ändert an diesem Abschnitt des Griffes seine Form und Anordnung sehr wenig. Er wird nur etwas stärker, besonders an jenen Stellen, wo der Knochen die grössten Mulden zeigt. Aber derselbe umgibt hier den ganzen Hammer auch in Form eines Mantels und nur mitunter begegnet man einem Schnitt, an welchem die Knochensubstanz stellenweise keine knorpelige Decke hat. Hier grenzt dann der Knochen direct an die circuläre Schichte an. Die Figuren VIII und IX lassen diese verschiedene Anordnung des Knorpels deutlich erkennen. Während der Knorpelmantel in

Fig. VII eine bedeutende Mächtigkeit besitzt, fehlt er in Fig. VIII bei 4 und es vereinigt sich hier die Bindegewebslage direct mit der Knochensubstanz. Noch stärker entfernt sich der Hammer an jener Stelle, wo innen die Sehne und die hintere Trommelfelltasche an ihn gelangen. Dieses Verhältniss ist in Fig. IX dargestellt. Man erkennt an diesem Schnitt, dass nur ein Theil der Trommelfellfasern zum Hammer tritt; ein anderer Theil geht gar keine Verbindung mit ihm ein, sondern begibt sich direct von der vorderen zur hinteren Trommelfellrinne (Siehe Fig. IX, 7). Der Hauptzug neigt sich zur vorderen Fläche des Handgriffes und setzt sich in seine circuläre Periostlage fort; ebenso vereinigen sich mit ihr die Sehnenfasern des Tensor tympani. Auch von der hinteren Trommelfelltasche, an der sich ein Abschnitt eines Nervenzweiges zeigt, tritt ein Zug mit parallel angeordneten Fasern an die laterale Hammerfläche.

III.

Processus brevis des Hammers in seiner Beziehung zum Trommelfell.

Auch über die Beziehung des Hammerknorpels zum Processus brevis hat schon J. Gruber hervorgehoben, dass ersterer eine Kappe darstellt, welche den knöchernen Fortsatz deckt. Die Verbindung des Trommelfelles mit dem Hammer, entsprechend dem nach der lateralen Seite gerichteten kleinen Fortsatze, kann besonders klar an Horizontalschnitten übersehen werden, an denen auch die starke und eigenthümliche Krümmung des Hammers in seinem transversalen Durchmesser sich erkennen lässt. Man sieht an unseren Figuren XII — XIV, dass der knöcherne kurze Fortsatz als mächtiger lateraler Abschnitt des Hammers erscheint, welcher sich in starker Krümmung nach vorn begibt und an seiner Spitze verlängert wird durch einen starken knorpeligen Zapfen. Derselbe misst in transversaler Richtung 0,364 Mm., und in sagittaler 0,404 Mm. Seine Breite, d. h. der Durchmesser von der vorderen zur hinteren Fläche des Fortsatzes ist demnach nur ein Weniges beträchtlicher, als seine Länge von der Basis bis zur Spitze, vorausgesetzt, dass der Durchschnitt die grösste Peripherie des Knorpels getroffen hat. Es findet nämlich auf- und abwärts am Hammer eine allmähliche Abnahme in der Stärke des Knorpels statt, wie dieses aus einer Vergleichung der Figuren XIII und XIV hervorgeht. Wenn nun auch leicht constatirt werden kann, dass sich dieser knorpelige Zapfen, der einen Abschnitt des ganzen Hammerknorpels darstellt, nach der vorderen und hinteren Seite des kurzen Fortsatzes, innig mit ihm vereinigt, hinzieht, so wird

doch erkannt, dass er niemals den Knochen mantelförmig einrahmt, wie dieses am Hammergriff die Norm ist, sondern der Knorpel erscheint nur als laterale elastische Verlängerung des Processus brevis, an die das Trommelfell sich anlagert. Wie tiefer abwärts am Hammergriff, so erscheint auch am Processus brevis der hyaline Knorpel vollständig gefässlos. An keinem Durchschnitt kann ich Gefässkanäle wahrnehmen.

Die Vereinigung mit dem Trommelfell ist ziemlich einfach. Die in seiner Nähe schwächer gewordene Tunica propria geht, innig an der Spitze sich anlehnend, vorbei und tritt in Zusammenhang mit der Knorpelsubstanz, um das Perichondrium zu vertreten. Das den Knorpel an seiner vordern und hintern Seite deckende Bindegewebe füllt auch die Lücken zwischen dem Trommelfell und der auf den Hammer sich fortsetzenden Schleimhaut aus, wo verschieden grosse Lücken auf den Horizontalschnitten auftreten, die ich nur für querdurchschnittene Gefässe halte und nicht für eine eigenthümliche Discontinuität zwischen Hammer und Trommelfell. Dass wir in diesen Lücken die durchschnittenen Gefässe, welche in der Nähe des Hammers von ziemlicher Stärke sind, vor uns haben, geht auch daraus hervor, dass die weiteren Lücken (Venen) von dünnen Wänden und die engeren (Arterien) von dickeren Wänden abgegrenzt werden. Sollten diese Lücken als Discontinuität zwischen Trommelfell und Knorpel gedeutet werden, so müsste man fragen: wo dann die Gefässe, die am Hammer auf horizontalen Schnitten getroffen werden müssen, geblieben seien? An frischen Objekten, welche in Chromsäure erhärtet und entkalkt wurden, zeigen sich an Querschnitten die Gefässe mit wenigen Ausnahmen als offene Lumina, die sehr oft sogar mit Blutkörperchen gefüllt sind. Alle jene Lücken, welche Brunner als vordere und hintere Discontinuität am Hammer beschrieben hat, halte ich für Hohlräume der querdurchschnittenen Gefässe.

An manchen Schnitten sieht man auch sehr deutlich diese Oeffnungen direct in geschlängelte Gefässe übergehen, wie in Fig. XIV, Zahl 8 dargestellt ist. Ebenso nimmt man in Fig. X im vorderen und hinteren Winkel zwischen Trommelfell und Hammer, wo die Schleimhaut etwas verdickt ist, mehrere charakteristische Gefässlücken wahr. Selbst jene dreieckigen Stellen, welche in Fig. IX zwischen den einzelnen Faserzügen abgebildet sind, halte ich für zufällige Bildungen, ebenso jene Bindegewebsspangen, die auf Tafel V Zahl 6 und 7 mit Aufnahme gefunden haben.

IV.

Trommelfelltaschen und Hammer.

Wenn man an der oberen Trommelfellgrenze Durchschnitte anfertigt, so kann man den histologischen Zusammenhang der Taschen mit dem Hammer klar zur Anschauung bringen. Die Anordnung der Taschen wurde von v. Tröltsch, Henle und Gruber gründlich studirt. Diese Autoren weichen jedoch in ihren Angaben wesentlich von einander ab. Während v. Tröltsch die Trommelfelltaschen als Theile der Tunica propria des Trommelfelles, als Trommelfell-Duplicatur, ansieht, wollen Henle und Gruber dieselben nicht als solche aufgefasst wissen, sondern in denselben nur Schleimhautfalten erkennen.

Ein reiner Durchschnitt durch die beiden Taschen ergibt zwischen dem inneren und äusseren Schleimhautüberzug eine ziemlich mächtige Lage von parallel nebeneinanderliegenden Fasern, welche den radiären Fasern des Trommelfelles nicht unähnlich erscheinen, und von einer etwas vorspringenden Knochenkante zum Hammer gelangen.

Die Fasern bestehen vorwiegend aus Bindegewebe mit nur wenigen Bindegewebskörperchen durchsetzt, und einigen eingelagerten elastischen Bündeln. Der Gefässreichthum der Taschen beschränkt sich wesentlich auf deren Schleimhaut, und es unterliegt wohl keinem Zweifel, dass die beiden Taschen in gleicher Weise wie das Trommelfell Befestigungsmittel für den oberen starken Hammerabschnitt darstellen. Ich halte diese Taschen weder für Theile des Trommelfelles, noch für

Schleimhautduplicaturen, sondern für selbstständige Bänder des Hammers. Wären sie einfache Schleimhautduplicaturen, so dürfte man nur ein formloses Bindegewebe in ihnen wahrnehmen; die eigenthümliche parallele Anordnung der Fasern, welche in sagittaler Richtung, d. h. in der Richtung der Breite der Taschen verlaufen, spricht zunächst für ihren Werth als bandartige Befestigungsmittel des Hammers. Ich halte die Bezeichnung Taschenbänder des Trommelfelles, welche den allmählich freiwerdenden oberen Hammertheil fixiren helfen, für passender, als irgend eine andere Benennung. Auch ist leicht einzusehen, dass zur Befestigung des Hammers an der oberen Grenze des Trommelfelles, wo dasselbe sehr dünn ist, besondere Unterstützungs- oder Fixirungsmittel erforderlich erscheinen.

Zu jenen Befestigungsmitteln gehört auch noch das von Barkow, Arnold, Henle und Helmholtz beschriebene Band, das Lig. suspensorium mallei, welches den obersten Theil des Hammerkopfes fixirt. Ausser diesem ziemlich stark entwickelten und straff angespannten Bande sehe ich an mehreren meiner Präparate einen Faserzug von der lateralen Seite der Gelenkkapsel des Hammer-Ambosgelenkes (Fig. XXIII, 5, 6) zur knöchernen Aussenwand der Paukenhöhle gelangen.

Derselbe schliesst nur wenig formloses Bindegewebe ein, wodurch eine Kapselspannung stattfinden kann. Den Hauptantheil an diesem Faserzug hat die Paukenhöhlenschleimhaut. In Fig. XXIII wird auch erkannt, dass Hammer und Ambos eine Einheit darstellen, indem der erstere das verdickte vordere Ende des letzteren bildet. Der kurze Ambosschenkel ist bekanntlich nicht direct an die knöcherne Paukenwand angelagert, sondern durch drei eingeschobene Bandstreifen, welche, wie schon vor längerer Zeit bekannt wurde, mit Knorpellagen in Zusammenhang stehen, befestigt.

Aus dieser Beschreibung ergibt sich, dass, während der Hammer abwärts vollständig in das Trommelfell eingepflanzt ist, derselbe gegen die obere Trommelfellperipherie sich stark abhebt, aber immer noch Fasern von der Tunica propria erhält, eine Anordnung, welche die wichtige Achsendrehung des Hammers erfordert.

V.

Einpflanzung des Trommelfells im Sulcus tympanicus.

Die Einpflanzung des Trommelfells im Sulcus tympanicus wurde in älterer und neuerer Zeit eingehend studirt, aber immerhin sind über einige Punkte noch keine übereinstimmenden Anschauungen gewonnen.

Die im verdickten peripherischen Randwulste auftretenden Kerne, welche gleichmässig das ganze Gewebe durchsetzen, mögen wohl schon für die älteren Beobachter, als Pappenheim, Huschke u. A. der Grund gewesen sein, von einem Annulus cartilagineus des Paukenfelles zu sprechen. Auch Arnold sagt, dass der Ring ausser den sehnigen Fasern, Körner und körnige Körper enthalte, und ein faserknorpeliges Ansehen besitze. Schon Gerlach nennt den äusseren Trommelfellrand »Ringwulst« und Henle bezeichnet ihn als verdickten Saum. J. Gruber hat erst in jüngster Zeit die Resultate erneuter Untersuchungen über den Ringwulst mitgetheilt, wonach derselbe den Faserknorpeln anzureihen sei.

Ob der Ringwulst dem einfachen Bindegewebe oder dem Faserknorpel zuzurechnen sei, scheint mir definitiv erledigt werden zu können, wenn Querschnitte desselben mit jenen der angrenzenden Auskleidung des äusseren Gehörganges sowohl, als auch mit jenen der Schleim- und der Beinhaut der Paukenhöhle verglichen werden.

Dabei stellt sich denn heraus, dass die tiefste Gewebslage des äusseren Gehörganges, welche man als Beinhaut auffasst, sich in den Sulcus tympanicus und

somit in den Ringwulst hinein fortsetzt, und es wird an den genannten Stellen histologisch kein Unterschied in dem Gewebe erkannt. Das formlose Bindegewebe in der Nähe des Knochens des äusseren Gehörganges, welches sich ebenso wie der Ringwulst in die unebene Knochenfläche einsenkt, ist von zahlreichen Kernen durchsetzt und ebenso der Ringwulst des Trommelfelles selbst. Wie nach dem äusseren Gehörgange, so zieht sich der Ringwulst, allmählich dünner werdend, auch nach der Paukenhöhle, und geht ohne scharfe Abgrenzung in die Beinhaut der letzteren über. Auch in dem Periost der Paukenhöhle werden die verschieden grossen Kerne wahrgenommen, wenn auch etwas spärlicher als in dem Ringwulst.

Prüft man an sehr dünnen Schnitten die Beziehung der radiären Fasern der Tunica propria zum Annulus fibrosus, so sieht man, dass dieselben nach allen Richtungen in den Ringwulst ausstrahlen, aber bald gehen sie in das verfilzte Gewebe ohne scharfe Grenze über. In dem Ringwulst ist die Anordnung der Fasern stellenweise so, dass kleinere Gruppen auf dem Querschnitt und andere auf dem Längsschnitt sichtbar sind, aber ohne gegenseitige scharfe Abgrenzung. Bei der sorgfältigsten Prüfung einer grösseren Anzahl von Schnitten konnte ich an keiner Stelle »Knorpelzellen« wahrnehmen, und ich halte es für zweckmässiger, die Bezeichnung Annulus fibrosus beizubehalten. Was die Vereinigung desselben mit dem Knochen anlangt, so unterliegt es keinem Zweifel, dass wir in ihm auch die Beinhaut des Knochens mit einem geringen Gefässreichthum vor uns haben; aber Brunner hat Recht, wenn er hervorhebt, dass eine besondere Gewebslage, die als Beinhaut von dem Annulus fibrosus sich absetze, nicht existire. Diese meine Angaben können aber nur auf das menschliche Trommelfell bezogen werden. Bei dem Hunde, von dem ein Querschnitt des Ringwulstes in Fig. XVI abgebildet ist, zeigt sich in der That ein »Faserknorpel« an jener Stelle, wo das Trommelfell an den nach der Paukenhöhle vorspringenden Knochenring sich anheftet (Fig. XVI, 5). Derselbe beginnt allmählich am Trommelfelle und heftet sich, breiter werdend, an die Knochenfläche fest, wo zwischen den auseinandertretenden Fasern der Membrana propria zahlreiche Gruppen von Knorpelzellen angebracht sind.

Von praktischem Interesse dürfte die Beziehung der gefässreichen äusseren Haut zum Annulus fibrosus sein. In meinem Atlas des Gehörorganes habe ich die Gefässe der Auskleidung des knöchernen äusseren Gehörganges in Lief. II Taf. XI abgebildet. Charakteristisch zeigen sich hier die Gefässe dadurch, dass sie gröbere Netze unmittelbar unter der Cutis bilden. Diese grossen Gefässe treten an feinen Durchschnitten nicht injicirter Objekte als verschieden weite Lücken auf, welche

von dem Rete Malpighii bis zu dem fibrösen Ringwulst reichen. In Fig. XV, XVII und XVIII ist die äussere gefässreiche Haut sowohl in ihrer Beziehung zum Annulus fibrosus, als auch zum Trommelfell abgebildet. Das lockere Bindegewebe ist auch hier von zahlreichen Kernen durchsetzt, und unterscheidet sich in seinem Habitus etwas von dem Annulus fibrosus, so dass an Querschnitten eine Grenzmarke zwischen ihm und dieser Schichte wahrgenommen wird.

Diese Gewebslage mit den Lücken geht bis in den Winkel, wo das Trommelfell am fibrösen Ring sich absetzt, und hier ist eine ziemlich scharfe Grenzmarke wahrnehmbar. Das Epithel geht als mehrschichtiges auf das Trommelfell über, während die radiären Fasern mit der subepithelialen Schichte in Zusammenhang stehen. In Fig. XVIII ist auch der allmähliche Uebergang der Beinhaut in den Annulus fibrosus dargestellt, und durch das Weiterwerden der Gefässe vor der Anheftungsstelle des Trommelfelles erscheint auch die Cutislage etwas dicker.

Die bisherigen Angaben über das Aufhören der Papillen in der Nähe des Trommelfelles weichen von meinen Beobachtungen in manchen Beziehungen ab, und ich hoffe diese Frage in nächster Zeit eingehend beantworten zu können.

VI.

Nachträge zur Histologie der Gelenke der Gehörknöchelchen.

Diese Mittheilungen sollen sich theilweise auf Feststellung und Vervollständigung meiner früheren Angaben über die Gelenke der Gehörknöchelchen, sowie theilweise auf individuelle Eigenthümlichkeiten, denen man begegnet, beschränken.

Während man früher nur einfachen knorpeligen Contakt zwischen Hammer und Ambos, Processus lenticularis und Steigbügel annahm, wollte Magnus*) sogar die Existenz eines Gelenkes zwischen dem Hammer und Ambos bestreiten, indem er die Vereinigung als einfache »Syndesmose« ansehen zu müssen glaubte. An der Existenz eines Gelenkes zwischen Processus lenticularis und Steigbügelkopf hielt Magnus noch fest, bis Brunner vor kurzer Zeit auch diese Verbindung den Synchondrosen anreihen wollte.

a) Hammer-Ambosgelenk.

In meinen Beiträgen zur Histologie des Gehörorganes habe ich nicht nur das Bestehen eines Gelenkes zwischen Hammer und Ambos, sondern auch einen ziemlich mächtigen Meniscus, der das Gelenk in zwei Abtheilungen scheidet, beschrieben. Diese Angaben gründeten sich auf eine grössere Anzahl gelungener Schnitte durch das Gelenk, nach vorhergegangener Entkalkung der Knochen in

*) Beiträge zur Anatomie des mittleren Ohres. S. Virchow's Archiv Bd. XX, 1860.

verdünnter Chromsäure. Bei wiederholter Prüfung dieser Einrichtungen ergab sich, dass meine früheren Beobachtungen weder das Resultat einer individuellen Variabilität, noch das einer mangelhaften Untersuchungsmethode waren.

Unter normalen Verhältnissen schliesst das Hammer-Ambosgelenk einen freistehenden Meniscus ein, welcher, wie fast alle Zwischengelenkknorpel mit der hyalinen Knochenfläche verwachsen ist, so dass ein doppelkammeriges Gelenk erzeugt wird, ähnlich dem Brust-Schlüsselbein- oder Unterkiefergelenke. Ebenso verhält sich das Ambos-Steigbügelgelenk. In beiden Gelenken können diese verhältnissmässig dünnen Knorpelscheiben bei Durchschnitten theilweise verloren gehen, so dass eine ziemlich weitklaffende Gelenkspalte auftritt; oder es können in der That unter pathologischen Verhältnissen einfache Adhaesionen oder selbst theilweise und auch totale Verwachsungen zugegen sein. Jedoch bin ich nur selten denselben begegnet.

Für das Hammer-Ambosgelenk habe ich mich bestimmt überzeugt, dass an gelungenen Durchschnitten die hyalinen Knorpelflächen an beiden Knochen durch scharfe Linien begrenzt werden, wie jene in einem Extremitätengelenke, und ebenso scharf begrenzt erscheint auch an beiden Seiten die Faserknorpelscheibe, welche den hyalinen Knorpelflächen nur anliegt. Wenn man auf feine Schnitte, welche in Chromsäure waren, bei der mikroskopischen Untersuchung verschiedene andere Flüssigkeiten, Alkohol oder Glycerin einwirken lässt, so gelangt man zur bestimmten Ueberzeugung, keine Kunstprodukte vor sich zu haben.

Dass die übersichtliche Darstellung dieser Gelenke nicht so leicht ist, geht schon aus den Angaben von Eysell und Brunner hervor, welche an ihren Durchschnitten durch das Hammer-Ambosgelenk den Meniscus zerstört haben mussten, denn beide beschrieben dieses Gelenk als ein einfaches.

Was zunächst die Figura XXIII anlangt, so stellt dieselbe das Hammer-Ambosgelenk in seiner Beziehung zur lateralen Paukenwand dar. Der Ambos nimmt vorn den abgerundeten Hammerkopf auf. In der Nähe sind die eingezogenen Stellen, welche das Gelenkende einfassen, sichtbar. Während an der medialen Seite die starke Gelenkkapsel die Rinne fast vollständig ausfüllt (Fig. XXIII, 4), ist die schwache Kapsel lateralwärts durch eine Schleimhautfalte, mit einigen parallel angeordneten Bindegewebsbündeln an die Paukenhöhlenwand fixirt. Die schwächere laterale Kapselfläche ebnet nicht vollständig die Ausbuchtung, welche zwischen Hammer und Ambos an dieser Stelle erzeugt wird.

Der in dem Gelenke angebrachte Meniscus steht medianwärts mit breiter Basis in Zusammenhang mit der Capsula fibrosa. Er durchzieht, allmählich dünner werdend, das Gelenk bis zur lateralen Kapselwand, wo er in gleicher Weise mit dieser in Verbindung tritt. Es unterliegt keinem Zweifel, dass derselbe eine im Gelenk frei bewegliche Scheibe darstellt, die eine vordere und hintere Gelenkabtheilung erzeugt. In Figur XXII ist ein Querdurchschnitt durch die Mitte des Hammer-Ambosgelenkes abgebildet. Derselbe unterscheidet sich von dem vorigen dadurch, dass zunächst die Gelenkflächen an der lateralen Seite incongruent sind. Die hyalinen Knorpellamellen sind hier am Hammer und Ambos bei den Zahlen 3 und 4 sichtbar. An der medialen Seite der Gelenkfläche ist auch die Kapsel bei der Zahl 6 bedeutend stärker, als an der lateralen Fläche. Der Meniscus, welcher als dünne, faserknorpelige Lamelle in dem Gelenke auftritt, verdickt sich ziemlich bedeutend gegen die Kapsel und zwar in verschiedener Form. In dem Verhältniss, als man mit dem Durchschnitt von der Mitte des Gelenkes gegen die Peripherie rückt, wird die Knorpelscheibe dicker, was besonders klar in Fig. XXI erkannt wird, welche von der oberen Peripherie des Gelenkes abgetragen ist. Die Stärke der Kapsel verhält sich hier in gleicher Weise, wie in der Mitte, der Meniscus aber bleibt in der ganzen Ausdehnung so ziemlich gleich stark. An der Peripherie setzen sich seine Fasern mit denen der Kapsel in direkten Zusammenhang, jedoch so, dass stets eine scharfe Abgrenzung zwischen beiden wahrnehmbar ist.

An einigen Stellen weicht sowohl die Anordnung des hyalinen Knorpels, als auch die des Meniscus von dem beschriebenen Verhalten insofern ab, als beide verschieden stark entwickelt auftreten können. Beispiele hiefür habe ich in Fig. XIX und XX abgebildet. In beiden Figuren erscheint der hyaline Knorpel an der Peripherie der Gelenkfläche stärker entwickelt, als an den übrigen Stellen, so dass durch ihn und den faserknorpeligen Meniscus ein grosser Raum zwischen den beiden Knochen ausgefüllt wird. Am Ambos bleibt die hyaline Knorpellamelle bis zur Anheftung der Kapsel gleich stark und in gleicher Weise zieht der Meniscus als dünne Lamelle bis zur Gelenkkapsel; dagegen erscheint an andern Stellen (S. Fig. XX, 6) der Faserknorpel an dem Uebergang in die Kapsel von bedeutender Mächtigkeit.

b) Ambos-Steigbügelgelenk.

In meinen früheren Mittheilungen über dieses Gelenk habe ich schon hervorgehoben, dass der hyaline Knorpel an der Peripherie der Gelenkfläche eine im

Verhältniss zur Kleinheit des Gelenkes bedeutende Mächtigkeit erlangt, so dass ein Querschnitt an der Peripherie der beiden Gelenkenden fast nur knorpelige Begrenzung mit sehr wenig Knochensubstanz zeigt. Die knöchernen Gelenkenden, sowohl vom Processus lenticularis als auch vom Köpfchen des Steigbügels, werden an den Rändern sehr dünn und erscheinen etwas umgerollt, so dass der Zwischenraum zwischen den beiden Knochenflächen an der Peripherie grösser ist, als in der Mitte, und diesem Verhältniss entsprechend sind die beiden hyalinen Knorpellamellen peripherisch bedeutend dicker, als im Centrum des Gelenkes. Die Oberflächen der hyalinen Gelenkknorpel erscheinen vollkommen glatt, so dass sie an Querdurchschnitten als scharfe Linien auftreten. Ihre Verdickung an der Peripherie ist vorwiegend dadurch erzeugt, dass sie sich gegen den erwähnten dünnen Knochenrand herumkrempen und ihn wie mit einem Saum belegen.

Auch der Meniscus zeigt, so wie jener im Hammer-Ambosgelenke, eine ungleiche Dicke. Da, wo er sich an seiner Peripherie mit der Kapsel vereinigt, hat er auf dem Querschnitt fast den doppelten Durchmesser, im Vergleich zu dem Innern des Gelenkes. Wenn derselbe mitunter nicht von einer Kapselfläche bis zur andern geht, so hängt dieses Verhalten einzig und allein von der mechanischen Einwirkung unserer Instrumente ab, welche denselben theilweise zerstören. Aber auch unter solchen Umständen wird man immer noch Ueberreste des Faserknorpels innerhalb des Gelenkes wahrnehmen. Um vollkommen reine Schnitte zu erhalten müssen die entkalkten Präparate gut gehärtet und sicher eingebettet werden.

Dass zwischen dem Meniscus und dem hyalinen Knorpel keine Verwachsung unter normalen Verhältnissen vorhanden ist, lehren alle Objecte, welche unmittelbar nach Anfertigung des Schnittes geprüft werden. Bringt man den Schnitt bei der mikroskopischen Untersuchung in dieselbe Flüssigkeit, welche zur Entkalkung und Erhärtung gedient hat, so kann man leicht die Ueberzeugung gewinnen, dass keine Kunstproducte vorliegen, und dass die scharfen, natürlichen Spalten in diesem Gelenke ebenso sich darstellen, wie an Durchschnitten durch die kleineren Extremitätengelenke bei neugebornen Kindern.

Schon früher habe ich darauf aufmerksam gemacht, dass man zuweilen auch Verwachsungen zwischen den hyalinen Knorpellamellen begegnet. Dieselben mögen sogar bei chronischen Erkrankungen in der Paukenhöhle gar nicht selten vorkommer, wenn man bedenkt, dass in dem thierischen Körper kein Gelenk existirt, welches in so inniger Beziehung zu einer Schleimhaut steht, wie das bei den beiden Gelenken der Gehörknöchelchen der Fall ist, und dass eine Erkrankung der Pauken-

höhlenschleimhaut nicht lange ohne Mitleidenschaft der Gelenke bestehen wird. Für mich ist kein Zweifel mehr, dass die Ambos-Steigbügelverbindung ein wahres doppelkammeriges Gelenke ist, welches durch den Meniscus in einen äusseren und inneren Gelenkraum getrennt wird, ganz ähnlich wie die Unterkiefer- und Schlüsselbeingelenke zweikammerige Gelenke vorstellen. Die unvollständige Trennung in zwei Kammern, und die Verwachsung der Knorpelflächen sind entweder Bildungsanomalien oder pathologische Erscheinungen.

Die Vereinigung beider Knöchelchen wird durch eine ziemlich starke fibröse Gelenkkapsel vermittelt, welche für die Bewegung beider Knochen sehr wenig Spielraum übrig lässt, und darin liegt auch der Grund, dass die Kapsel bei Herausnahme des Gelenkes so sehr leicht zerreisst. Die Capsula fibrosa erscheint an der vorderen Seite des Gelenkes etwas stärker als an der hinteren. Allseitig entspringt dieselbe an der grössten Peripherie des Steigbügelköpfchens, steht mit dem Meniscus in innigem Zusammenhang, und heftet sich an der dünnen Seite des Processus lenticularis, an Mächtigkeit zunehmend, in der Weise fest, dass sie zur Festigkeit des Fortsatzes gewiss beitragen hilft.

Auch habe ich schon früher erwähnt, dass die Sehne des Musculus stapedius sich nicht nur an den Steigbügel befestigt, sondern dass Sehnenfasern auch in die Kapsel übergehen, und an ihr anliegend nach dem Processus lenticularis gelangen.

Diese meine früheren Angaben fanden sich an einer grösseren Anzahl neu angefertigter Schnitte bestätigt. In Fig. XXIV liegt eine Abbildung nach einer Zeichnung mit Hilfe der Camera lucida vor. Man erkennt den Uebergang der parallel angeordneten Sehnenfasern in die Kapsel sowohl, als auch in die Fasermasse, welche den Processus lenticularis einwickelt.

Bei der Darstellung dieser Verhältnisse möchte ich nur noch darauf hinweisen, dass der Schnitt die grösste Breite der Sehne des Musculus stapedius treffen muss, wenn das beschriebene Verhalten klar zur Anschauung gebracht werden soll. Wir besitzen demnach in dem Musculus incudostapedius einen Fixator für Ambos und Steigbügel, indem seine Contractionen auch direct auf den Processus lenticularis einwirken. Hiebei wird aber nicht nur die Gelenkkapsel, sondern auch der Meniscus des Gelenkes fixirt.

Beschreibung der Figuren.

(Sämmtliche Figuren sind mittels des Zeichnungsprisma's ausgeführt.)

Figura I.

Horizontalschnitt des Hammers und des Trommelfelles, in der Nähe des untern Griffendes. Der grössere Durchmesser geht von vorn nach hinten, der kleinere von aussen nach innen.

1. Knochensubstanz des Griffes.
2. Markkanal im Centrum des Knochens.
3. Hyaliner Knorpelmantel, der die unebene Knochenfläche des Hammers allseitig umgibt.
4. Tunica propria des Trommelfelles, welche sich direct in die den Hammer umkreisende Faserlage mit grossen spindelförmigen Kernen fortsetzt.
5. Faserknorpelige Stelle an der vorderen und hinteren Kante des Hammers.
6. Schleimhautüberzug an der Paukenseite des Hammers.
7. Allmählicher Uebergang des hyalinen Hammerknorpels in die oberflächliche Faserhöhle.
8. Gefässlücke in der äussern Lamelle des Trommelfelles.

Figura II.

Horizontalschnitt des Hammers und des Trommelfelles in einiger Entfernung vom untern Ende des Griffes.

1. Knochensubstanz mit den Knochenlamellen, welche bei
2. den Markkanal umkreisen.

3. Starker hyaliner Knorpelmantel, welcher den Hammergriff allseitig umgibt.
4. Tunica propria des Trommelfelles, welche in der vorderen und hinteren Kante des Griffes mit einem knorpeligen Gewebe sich vereinigt, und sich dann in die oberflächliche, stark entwickelte Faserlage des Hammers fortsetzt.
5. Laterale Schichte mit grossen, spindelförmigen und sternförmigen Kernen.
6. Mediale Faserschichte, in welcher radiäre und circuläre Fasern der Tunica propria des Trommelfelles zusammentreffen.
7. Uebergangsstelle des hyalinen Knorpels in die äussere oberflächliche Faserschichte.
8. Aeussere Haut mit eingedicktem Secret belegt und einer Gefässlücke an der Uebergangsstelle des Trommelfelles in den Hammer.

Figura III.

Horizontalschnitt des Hammers und des Trommelfelles an der Grenze zwischen dem unteren und mittleren Drittel des Hammergriffes.

1. Knochensubstanz des Handgriffes, welche von radiären, weiten Gefässkanälen durchzogen wird.
2. Markkanal im Centrum des Knochens, in welchen die radiären Gefässkanäle einmünden.
3. Hyaliner Hammerknorpel, der sich an einzelnen Stellen ziemlich tief in die Knochenspalten hineinzieht.
4. Tunica propria des Trommelfelles, welche sich an der lateralen Seite des Hammers kreuzt und in dessen oberflächliche Faserlage übergeht.
5. Während bei der Zahl 4 rechts die Tunica propria in eine mediale und laterale Abtheilung zerfällt, geht dieselbe bei der Zahl 5 vollständig lateralwärts gegen den Hammer.
6. Aeussere Haut.
7. Schleimhaut am Hammer.
8. Gefässlücke mit einem grösseren Gefässabschnitt.
9. Ein kleiner Rest faserknorpeligen Gewebes.

Figura IV.

Horizontalschnitt des Hammers und des Trommelfelles, etwas höher oben als der vorige Schnitt.

1. Knochenlamellen, welche einige Kanälchen umkreisen.
2. Länglich gestalteter Markkanal, in welchen die radiären Gefässkanäle übergehen.
3. Hyaliner Hammerknorpel.
4. Oberflächliche Faserlage des Hammers, welche sich bei der Zahl 4 rechts im Bilde in die Tunica propria des Trommelfelles fortsetzt. An der lateralen Hammerseite kreuzen sich die Fasern der Tunica propria.
5. Theilung der Tunica propria in zwei Züge, von denen der eine lateral- der andere medialwärts den Hammer umgibt.
6. Aeussere Haut des Trommelfelles.
7. Schleimhaut an der medialen Seite des Hammers.
8. Weite Gefässlücke zwischen den auseinandertretenden Zügen der Tunica propria.
9. Lockeres submuköses Bindegewebe zwischen Trommelfell und Hammer.

Figura V.

Horizontalschnitt vom Hammergriff und Trommelfell eines älteren Individuums, an welchem das Trommelfell nicht ganz normal war.

1. Knochensubstanz des Griffes mit ziemlich engen Gefässkanälen.
2. Markkanal des Hammers.
3. Hyaliner Knorpelmantel, welcher an der medialen Seite des Hammers fehlt.
4. Knorpelige Fortsätze, welche sich in die Tiefe des Knochens begeben.
5. Oberflächliche Faserlage des Hammers.
6. Schleimhaut mit Bindegewebsspangen, die bei
7. an der Trommelfellfläche festsitzen.
8. Tunica propria des Trommlfelles.
9. Ebenso.
10. Kreuzung des vorderen und hinteren Trommelfellabschnittes an der medialen Seite des Hammers.
11. Verdickung der Submucose zwischen Hammer und Trommelfell mit den querdurchschnittenen Gefässen.

Figura VI.

Horizontalschnitt des Hammers und des Trommelfelles über der Mitte des Griffes.

1. Knochensubstanz.
2. Markkanäle.
3. Hyaliner Knorpelmantel.
4. Grössere Zellen in den Knorpelmulden.
5. Oberflächliche Faserlage des Hammers.
6. Schleimhautschichte.
7. Tunica propria des Hammers, welche sich nur nach der hinteren Fläche des Hammergriffes begibt. Von diesem Zuge gehen gar keine Fasern nach der vorderen Seite.
8. Hinterer Abschnitt der Tunica propria, welcher gar nicht gegen den Hammer gelangt.
9. Submuköses Bindegewebe in dem Winkel zwischen Hammer und Trommelfell.
10. Aeussere Haut mit Hervorragungen, welche theilweise aus festgewordenem Secret bestehen.

Figura VII.

Horizontaler Schnitt des Hammers und des Trommelfelles vom oben erwähnten älteren Individuum.

1. Knochensubstanz.
2. Markkanal mit radiären Ausläufern
3. Unebene Oberfläche des Hammers.
4. Hyaliner Knorpelmantel.
5. Tunica propria des Trommelfelles, welche sich vollständig nach der entgegengesetzten Fläche des Hammers begibt.
6. Schwache Lage der Tunica propria, welche an derselben Seite bleibt.
7. Vereinigung der oberflächlichen Faserschichte des Hammers mit dem hyalinen Knorpel.

Figura VIII.

Ein Horizontalschnitt des Hammers und des Trommelfelles in gleicher Höhe wie der vorige Schnitt, von einem jüngeren Individuum.

1. Knochensubstanz des Hammergriffes.
2. Markkanal.
3. Hyaliner Knorpelmantel, welcher bei der Zahl
4. etwas unterbrochen ist.
5. Tunica propria des Trommelfelles, welche sich nach der entgegengesetzten Seite des Hammers begibt und an diesem sich in die oberflächliche circuläre Schichte fortsetzt.
6. Schwachentwickelte Tunica propria, welche sich mit der vorhergehenden Schichte vereinigt.
7. Gefässlücke in der Submucose des Trommelfelles.
8. Aeussere Haut des Trommelfelles.
9. Schleimhaut an der Hammeroberfläche.
10. Vereinigung der oberflächlichen Hammerschichte mit den Fasern, welche an ihrer Paukenhöhlenfläche emporsteigen.

Figura IX.

Horizontalschnitt des Hammers in Verbindung mit der Sehne des Musculus tensor tympani und dem einen Taschenbande.

1. Knochensubstanz des Hammers mit dem Markkanal.
2. Circulär angeordnete Gefässkanäle.
3. Sehne des Tensor tympani, welche mit dem Knorpelmantel in Verbindung tritt.
4. Hyaliner Knorpelmantel.
5. Directer Uebergang der Sehnenfasern in die oberflächliche Schichte des Hammers.
6. Schleimhautüberzug der Sehne des Tensor tympani.
7. Tunica propria des Trommelfelles.
8. u. 9. Zusammenhang der Tunica propria mit der oberflächlichen Faserlage des Hammers.
10. Vereinigung der Trommelfelltasche mit der oberflächlichen Faserlage des Hammers.

Figura X.

Horizontalschnitt des Hammers und des Trommelfelles mit dem untersten Theil der Sehne des Tensor tympani.

1. Knochensubstanz mit dem Markkanal.
2. Sehne des Tensor tympani.
3. Oberflächliche Faserlage des Hammers, in welche sich die Sehne des Tensor tympani fortsetzt.
4. Hyaliner Knorpel, welcher an der einen Seite vollständig fehlt. Hier tritt der Knochen mit der oberflächlichen Faserschichte in direkte Verbindung.
5. Membrana propria des Hammers, welche nur theilweise gegen den Hammer gelangt.
6. Kreuzung einiger Bündel.
7. Gefässlücke der Submucosa.
8. Schleimhaut zwischen Hammer und Trommelfell, etwas verdickt.

Figura XI.

Horizontalschnitt durch den Hammer in Verbindung mit dem Trommelfell und hinteren Taschenband.

1. Knochensubstanz.
2. fehlt.
3. Membrana propria des Trommelfelles.
4. Membrana propria, welche sich nur nach einer Seite der Hammerfläche begibt.
5. Hinteres Taschenband.
6. Dieses Gebilde scheint ein nicht normaler Bindegewebszug zu sein.

Figura XII

Horizontalschnitt durch den Hammer und das Trommelfell am kurzen Fortsatz.

1. Knochensubstanz, welche von weiten mit einander communicirender Markräumen durchzogen wird.

2. Oberflächliche Faserlage am Hammer, in welche die Sehne des Tensor tympani übergeht.
3. Ein Abschnitt der Sehne des Tensor tympani.
4. Chorda tympani.
5. Schleimhaut.
6. Hyaliner Knorpel am Processus brevis des Hammers.
7. Membrana propria des Trommelfelles, welche sich einfach an den hyalinen Knorpel anlehnt.
8. Gefässlücken.

Figura XIII.

Horizontalschnitt des Hammers in Verbindung mit dem Trommelfell.

1. Knochensubstanz mit den Markkanälen.
2. Hyaliner Knorpelzapfen am Processus brevis.
3. Anheftungsstelle der hinteren Trommelfelltasche.
4. Chorda tympani.
5. Ein Abschnitt der vorderen Trommelfelltasche.
6. Oberflächliche Faserlage, welche von
7. der Schleimhaut gedeckt wird.
8. Membrana propria des Trommelfelles, welche sich nur nach der einen Seite des Hammers begibt.
9. Submuköses Bindegewebe ohne Gefässlücke.

Figura XIV.

Horizontalschnitt durch Hammer und Trommelfell über der Spitze des Processus brevis.

1. Knochensubstanz mit dem Markkanal.
2. Gefässkanäle, welche sich gegen den Processus brevis hinziehen.
3. Hyaliner Knorpel.
4. Sehne des Tensor tympani.
5. Schleimhautfortsatz.
6. Oberflächliche Faserlage, welche mit der Sehne des Hammers in Verbindung steht.

7. Membrana propria des Trommelfelles.
8. Durchschnitt eines Gefässes zwischen der Schleimhaut und der Membrana propria.
9. Schleimhaut an der Sehne des Tensor tympani.
10. Gefässlumina unter der Schleimhaut.

Figura XV.

Horizontalschnitt durch den Ringwulst des menschlichen Trommelfelles in Verbindung mit dem Trommelfell.

1. Tiefste Stelle des Sulcus tympanicus mit unebener Knochenfläche.
2. Gefäss- und Nervenkanäle, welche in die Knochensubstanz hineinziehen.
3. Zugeschärfter Rand des Annulus fibrosus, gegen die Paukenhöhle gerichtet.
4. Dessen verdünnte Stelle am äusseren Gehörgange.
5. Der gefässreiche Ueberzug am äusseren Gehörgange, welcher den Annulus fibrosus als mächtige Schichte deckt.
6. Dünne Schleimhaut der Paukenhöhle, welche den Annulus fibrosus überkleidet.
7. Radiäre Trommelfellfasern.
8. Circuläre Trommelfellfasern.

Figura XVI.

Querdurchschnitt des Ringwulstes vom Hunde.

1. Der nach der Paukenhöhle stark vorspringende Knochenrand.
2. Schleimhaut und Periost der Paukenhöhle.
3. Abgestumpfter Knochenrand ohne Sulcus tympanicus.
4. Gefässreiche äussere Haut und Periost des äusseren Gehörganges.
5. Annulus fibrocartilagineus des Trommelfelles. Eine ziemlich grosse Gruppe von Knorpelzellen durchsetzt die etwas verdickte Anheftungsstelle der Tunica propria.
6. Tunica propria des Trommelfelles.
7. Schleimhautlamelle.
8. Epidermis-Schichte.

Figura XVII.

Querschnitt vom Ringwulst des menschlichen Trommelfelles. Starke Vergrösserung.

1. Schleimhaut der Paukenhöhle, welche als dünne Lamelle den Ringwulst überkleidet.
2. Epithel der äusseren Haut.
3. Unebene Knochenrinne, welche den Ringwulst aufnimmt.
4. Knochenkanäle, mit Gefässen und Bindegewebsfortsätzen des Ringwulstes ausgefüllt.
5. Lateraler Abschnitt des Ringwulstes, der in das Periost des äusseren Gehörganges übergeht.
6. Gefässreiche äussere Haut, welche von dem darunter befindlichen Ringwulst etwas abgegrenzt erscheint.
7. Uebergang der rädiären Trommelfellfasern in den Ringwulst.
8. Epithel der äusseren Haut des Trommelfelles.
9. Schleimhautschichte des Trommelfelles.
10. Tunica propria des Trommelfelles.

Figura XVIII.

Querschnitt des knöchernen äusseren Gehörganges in geringer Entfernung vom Trommelfell.

1. Lateraler Abschnitt des Ringwulstes.
2. Beinhaut des äusseren Gehörganges.
3. Unebene Knochenfläche.
4. Die in den Knochen eintretenden Gefässe und Bindegewebsfortsätze.
5. Grenze zwischen Ringwulst und äusserer Haut.
6. Aeussere Haut mit den durchschnittenen grösseren Gefässlumina.
7. Epidermis-Zellen in mehreren Schichten.

Figura XIX.

Querschnitt des Hammer-Ambosgelenkes.

1. Hammer.
2. Ambos.

3. Hyaliner Knorpel, welcher an einer Stelle
4, sehr starke Entwickelung zeigt.
5. Am Ambos wird dagegen der Knorpel in der Nähe des Ansatzpunktes der Kapsel nur ein weniges dicker.
6. Capsula fibrosa in Verbindung mit dem Meniscus, der hier als dünne Scheibe sich in das Gelenk hineinzieht.

Figura XX.

Querschnitt des Hammer-Ambosgelenkes an einer Stelle der medialen Wand.

1. Ambos.
2. Hammer.
3. Hyaliner Knorpel am Ambos.
4. Meniscus im Gelenk.
5. Starke Entwickelung des hyalinen Knorpels an der Peripherie des Hammers.
6. Starke Entwickelung des Meniscus da, wo er in Verbindung mit der fibrösen Kapsel steht.
7. Capsula fibrosa des Gelenkes

Figura XXI.

Querschnitt des Hammer-Ambosgelenkes an seiner oberen Peripherie.

1. Ambos.
2. Hammer.
3. Hyaline Knorpellamelle am Ambos.
4. Hyaline Knorpellamelle am Hammer.
5. Lateraler Abschnitt der Capsula fibrosa.
6. Medialer, stark entwickelter Kapselquerschnitt, welcher
7, mit dem Meniscus in Zusammenhang steht.
8. Der Meniscus erscheint in der Mitte etwas dünner und wird gegen die fibröse Kapsel allmählich stärker.

Figura XXII.

Querschnitt des Hammer-Ambosgelenkes in der Mitte.

1. Ambos.
2. Hammer.
3. Hyaliner Knorpel am Ambos.
4. Hyaliner Knorpel am Hammer.
5. Meniscus, welcher im Centrum des Gelenkes eine dünne Lamelle darstellt.
6. Medialer Abschnitt der Capsula fibrosa.
7. Lateraler Abschnitt der Capsula fibrosa. Die Form des Meniscus verhält sich an der medialen und lateralen Seite etwas verschieden.

Figura XXIII.

Horizontalschnitt des Hammers und Amboses in ihrer Beziehung zur lateralen Wand der Paukenhöhle des rechten Ohres.

1. Laterale Paukenhöhlenwand.
2. Hammerkopf mit Markkanal.
3. Ambos mit weitem Markkanal.
4. Medialer Abschnitt der Capsula fibrosa, welche mit dem Meniscus in Zusammenhang steht.
5. Lateraler Abschnitt der Capsula fibrosa.
6. Faserzug zwischen dem Gelenk und der lateralen Paukenwand.
7. Anlagerung der Spitze des kurzen Ambosschenkels an die Paukenwand mit dem Ligamentum incudis posterius. Auch an den angrenzenden Stellen zeigen sich zwei durchschnittene Schleimhautduplikaturen.

Figura XXIV.

Querdurchschnitt durch das Ambos-Steigbügelgelenk in seiner Mitte mit der Sehne des Musculus stapedius.

1. Langer Ambosschenkel mit dem Processus lenticularis.
2. Convexes Köpfchen des Processus lenticularis.
3. Steigbügelschenkel.
4. Concaves Köpfchen des Steigbügels.

5. Hyaline Knorpelplatte am Steigbügel.
6. Hyaline Knorpelplatte am Processus lenticularis.
7. Meniscus im Ambos-Steigbügelgelenk von ungleicher Dicke.
8. Vordere Parthie, welche um den Processus lenticularis eine mächtige Faserschichte erzeugt.
9. Abgeschnittene Kapsel und Bindegewebsring am Processus lenticularis.
10. Capsula fibrosa an der hinteren Seite des Gelenkes, welche mit
11. der Sehne des Musculus stapedius in Zusammenhang steht. Die Sehnenfasern gelangen bis über die Grenze des Gelenkes hinaus und vereinigen sich mit der Gewebslage am Processus lenticularis.

Figura XXV.

Durchschnitt des Ambos-Steigbügelgelenkes an seiner Peripherie.

1. Steigbügelköpfchen.
2. Processus lenticularis mit
3. dem umgebogenen Rand seines Köpfchens.
4. Hyaline Knorpellamelle an dem Köpfchen des Steigbügels.
5. Hyaliner Knorpel am Processus lenticularis.
6. Meniscus des Ambos-Steigbügelgelenkes.
7. Capsula fibrosa in Zusammenhang mit dem Meniscus.

Fig. I.

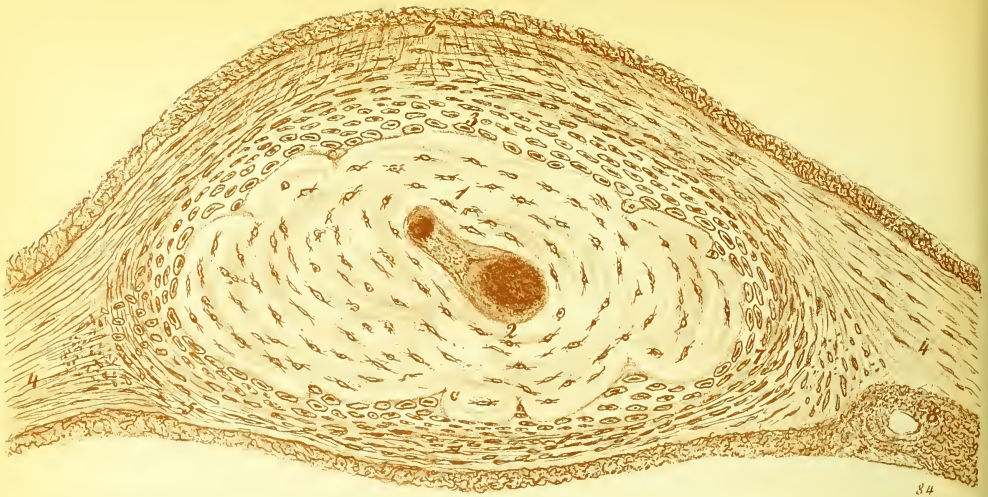

Fig. II

Druck von Gebrüder Obpacher in München.

Fig. III.

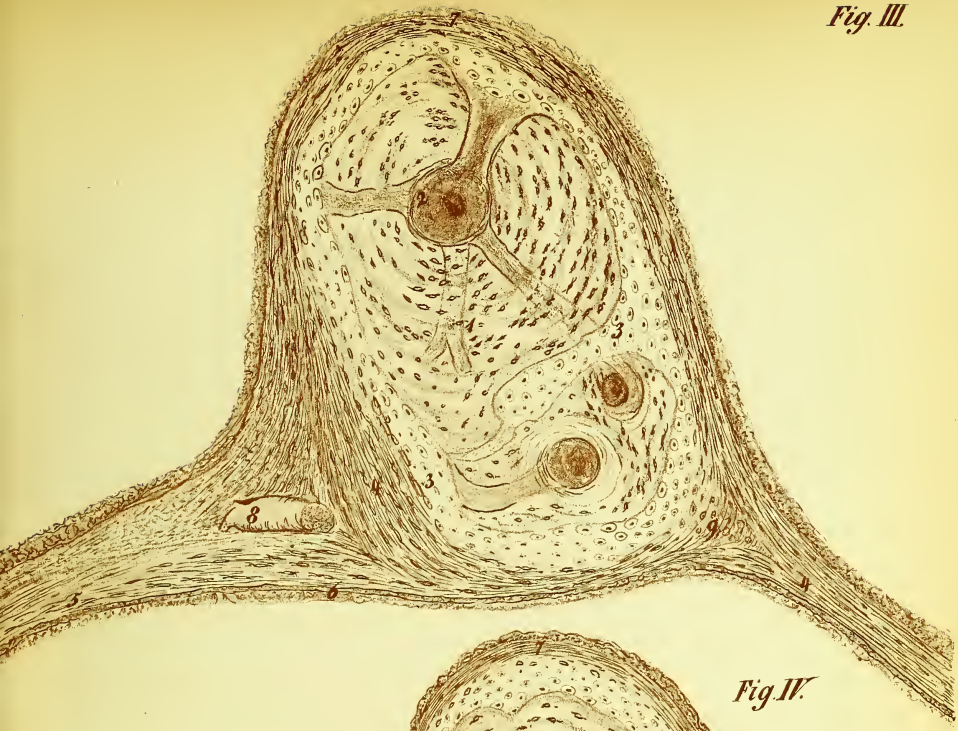

Fig. IV.

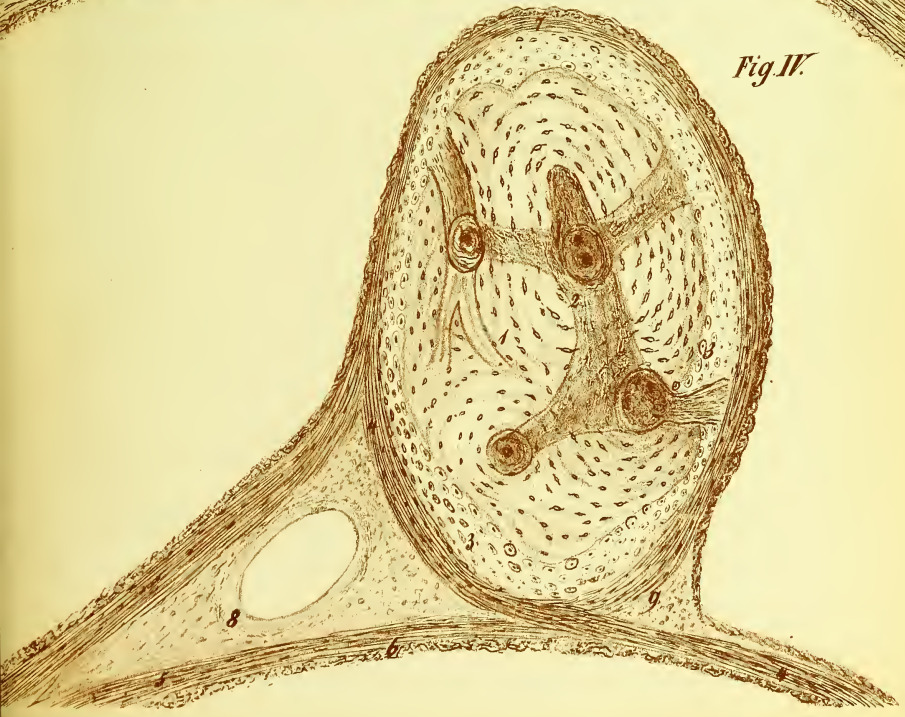

Fig. V.

Fig. VI.

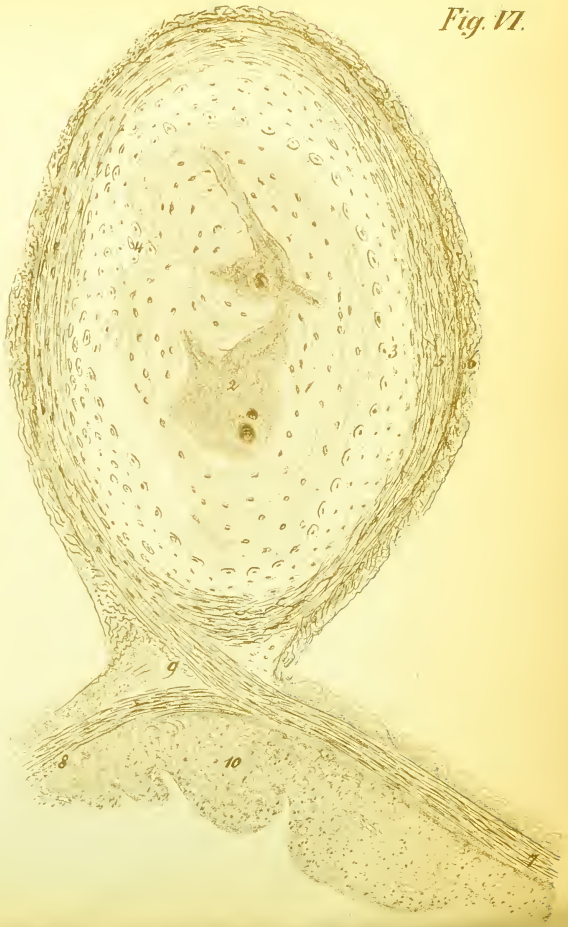

Fig. VII

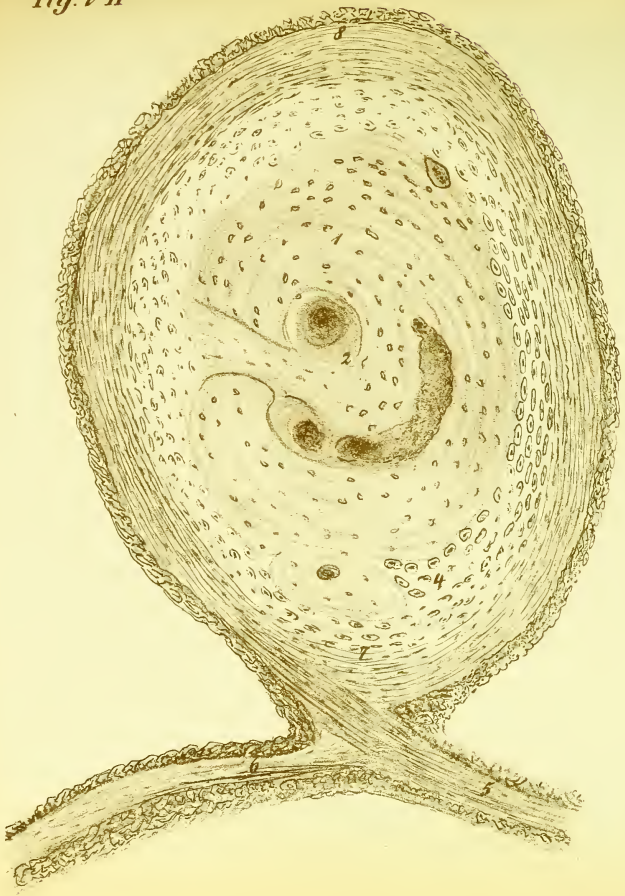

Fig. VIII.

Fig. IX.

Fig. X.

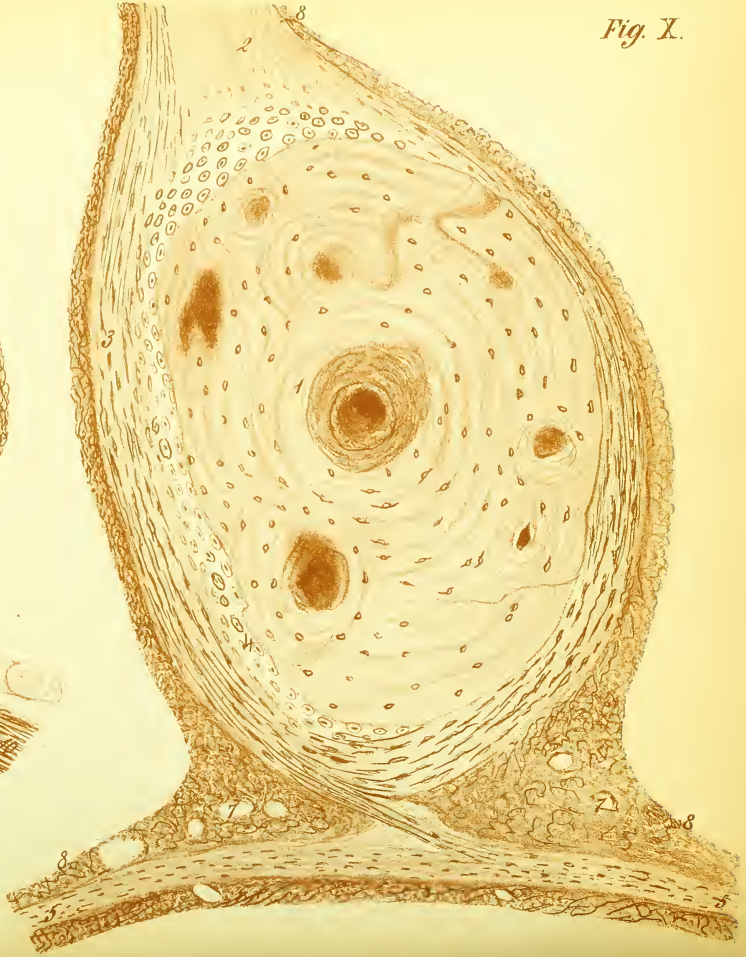

Fig. XI.

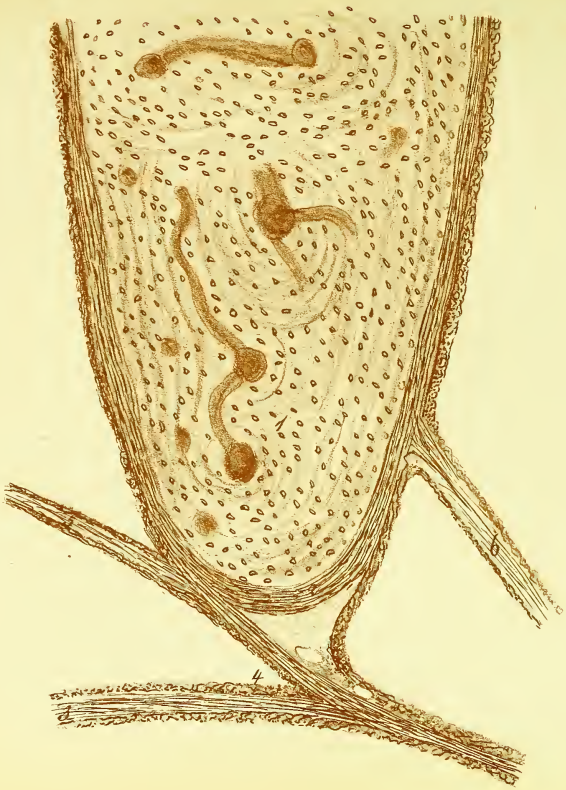

Fig. XII.

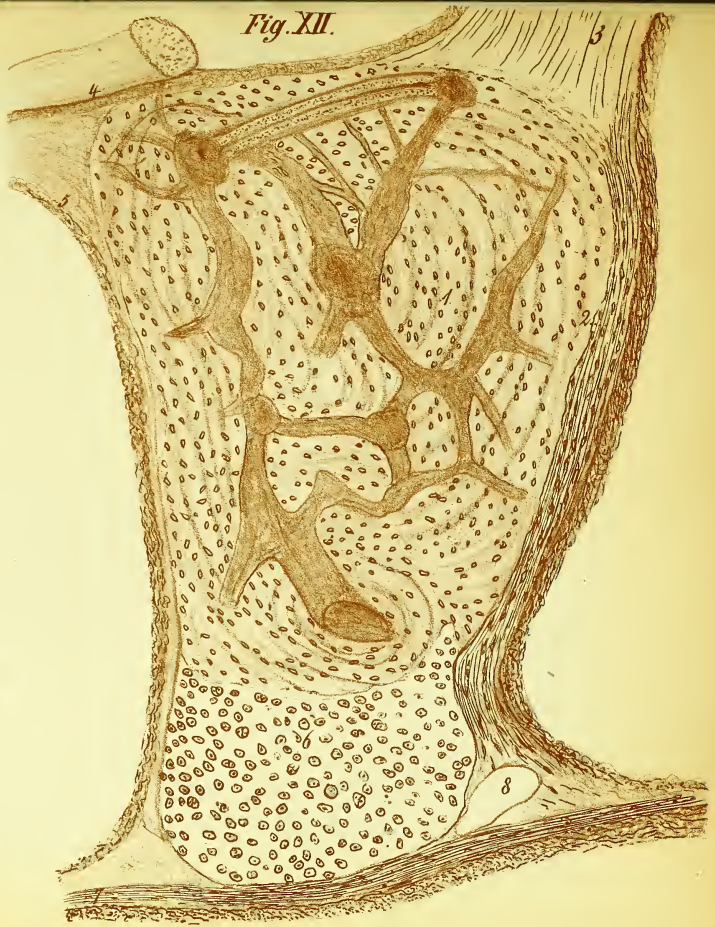

Fig. XIII.

Fig. XIV.

Fig. XV.

Fig. XVI

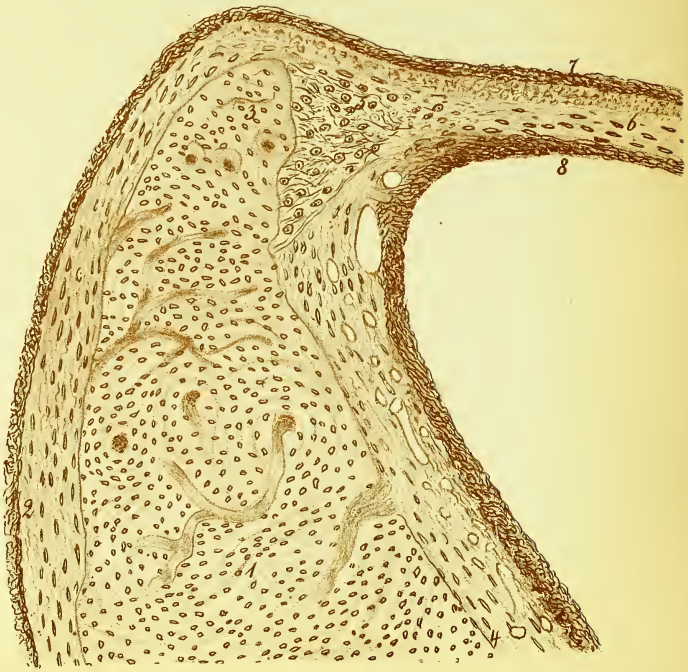

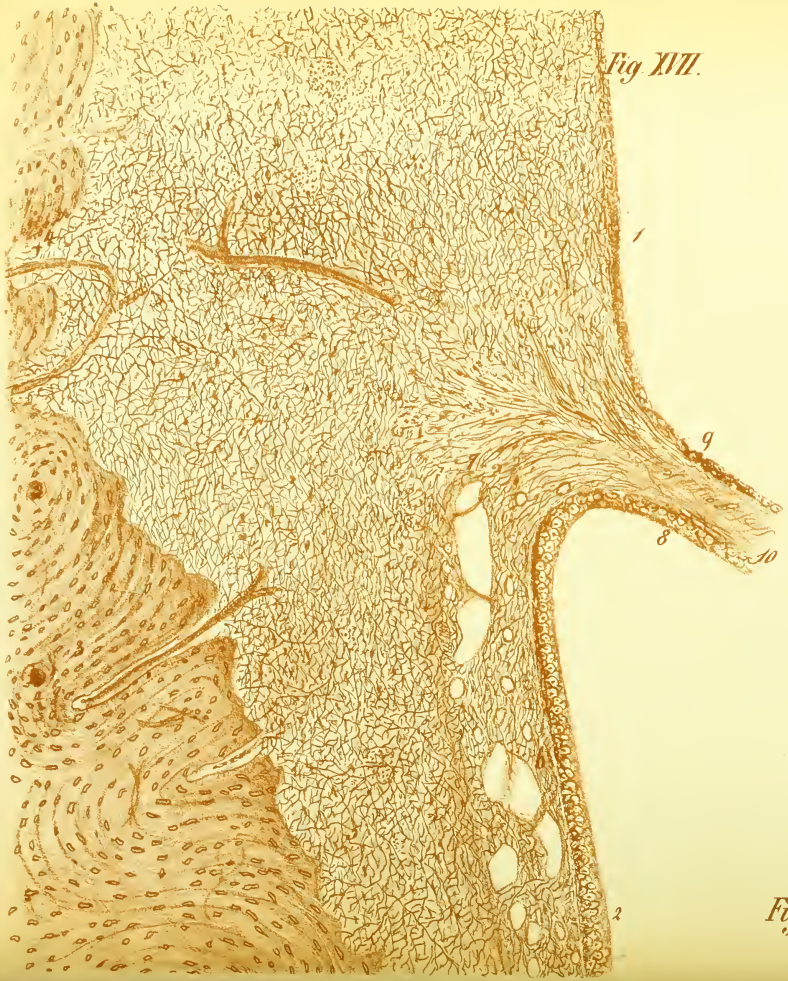

Fig. XIII.

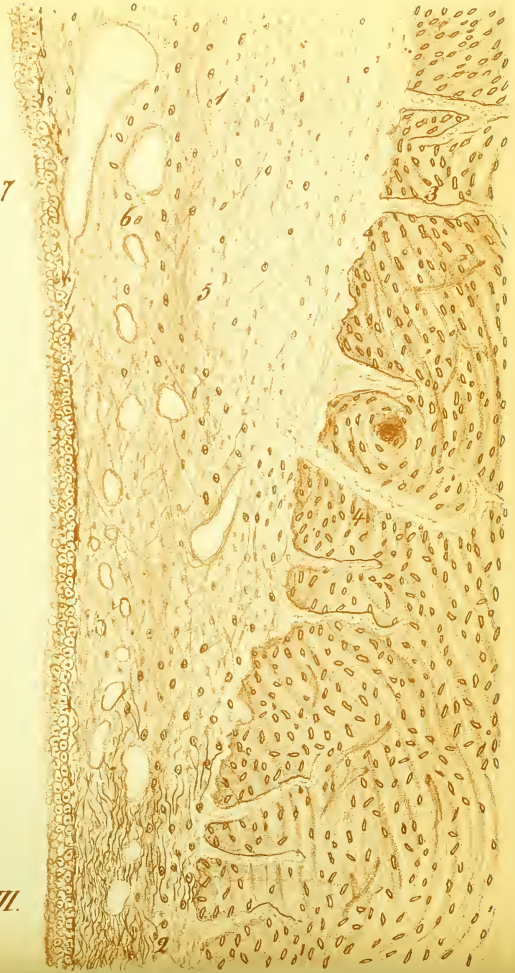

Fig. XIIII.

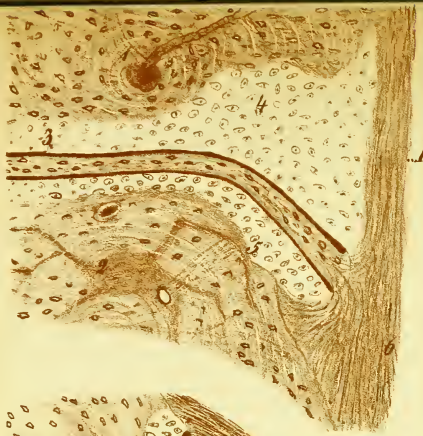

Fig. XIX.

Fig. XX.

Fig. XXI.

Fig. XXII

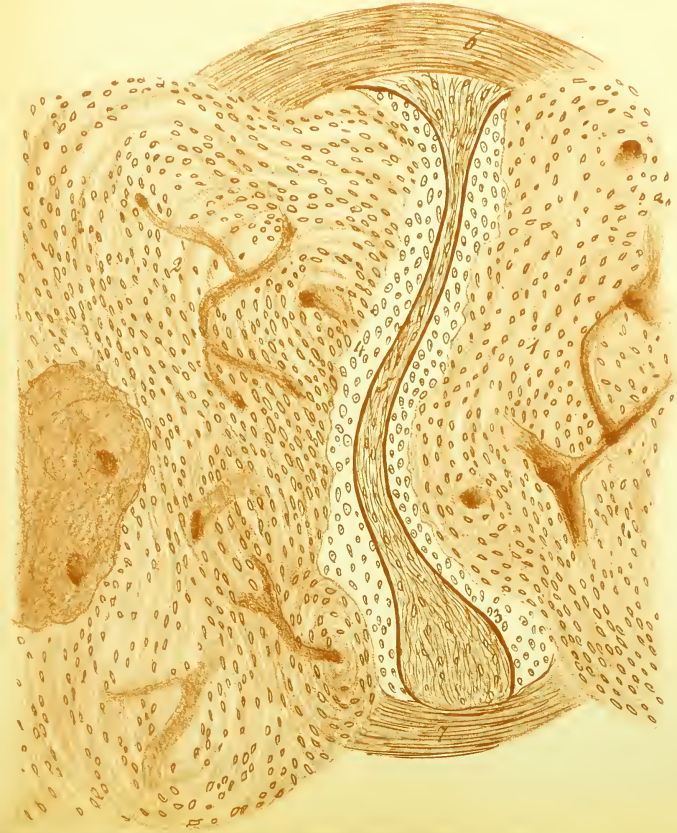

Fig. XXIII

Fig. XXIV.

Fig. XXV.